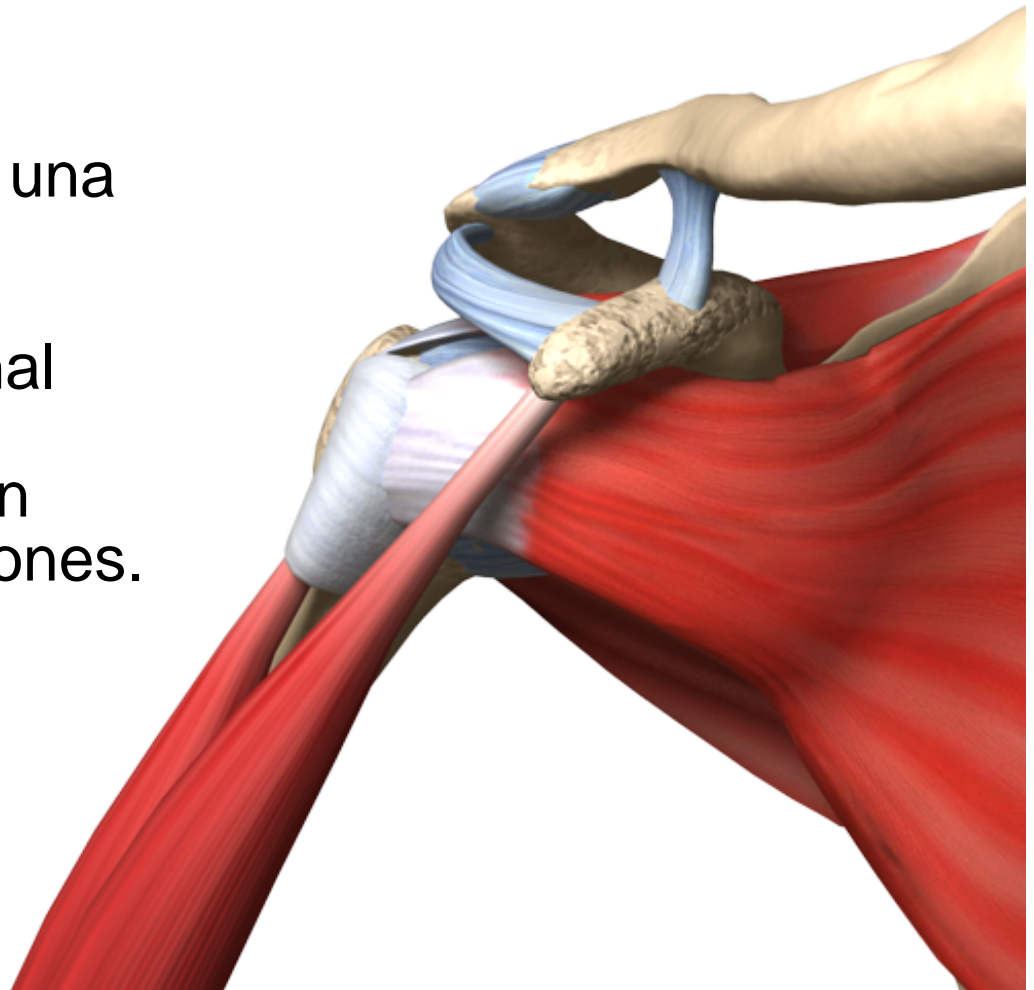
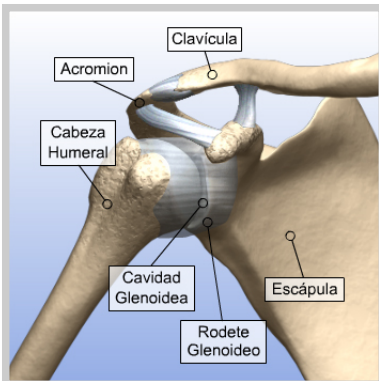


Lesión de Bankart

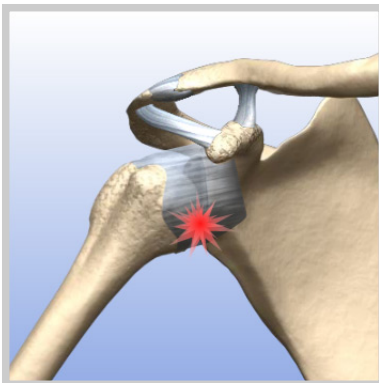
El hombro es una articulación compleja y multidireccional que permite movimiento en varias direcciones.





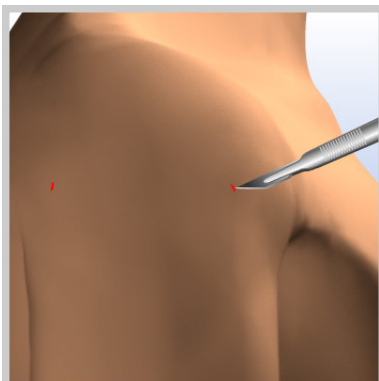
Introducción de reparación de una lesión de Bankart

El hombro es una articulación compleja y multidireccional que permite movimiento en varias direcciones.



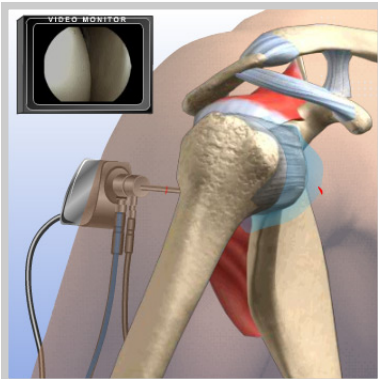
Inestabilidad del hombro

La inestabilidad y la dislocación del hombro ocurren cuando la cápsula articular se estira o rompe y/o cuando el rodete glenoideo se separa de la cavidad glenoidea.



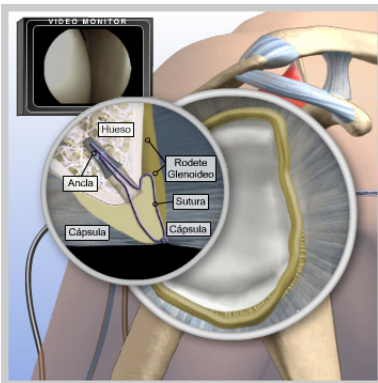
Incisiones

Se realizan unas pequeñas incisiones (portales) alrededor de la articulación. El artroscopio y los instrumentos quirúrgicos pasarán a través de éstas incisiones.



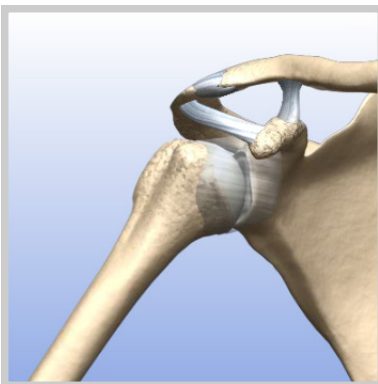Visualización

El artroscopio se introduce por la parte posterior del hombro. A través de un tubo (cánula) fluye suero salino dentro del hombro para expandir la articulación y mejorar la visualización. La imagen se envía a un monitor de video donde el cirujano puede ver el interior de la articulación.



Reparación

Se introduce un instrumento quirúrgico en la articulación para reinsertar el rodete glenoideo en la cavidad glenoidea mediante suturas y anclas. Este tipo de lesión también se asocia con desgarros de la cápsula que rodea la articulación del hombro. Estos desgarros de la capsula están localizados en la misma zona donde se separa el rodete glenoideo. Los desgarros capsulares también se reparan mediante suturas.



Finalización del procedimiento

Una vez que el rodete glenoideo es reinsertado en la cavidad glenoidea, se retiran los instrumentos quirúrgicos y el procedimiento finaliza.